

Olgu 2

Olgu 2

- 20 yaşında, erkek
- Granülositik sarkom
- Aleksan- Zavedos
- Kemoterapinin 7. günü yüksek ateş,
nötrofil:0/mm³
- Kan kültürü

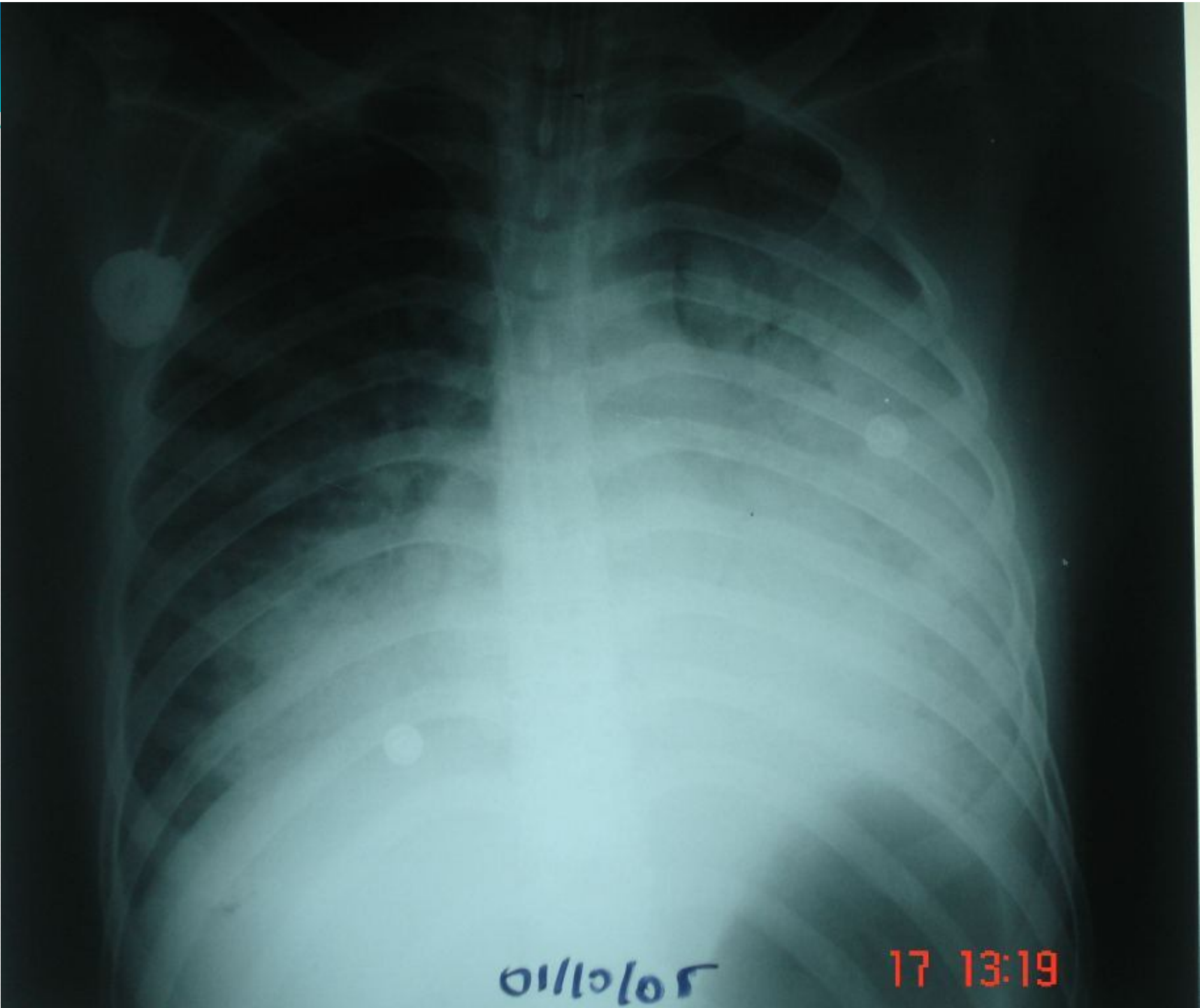
- Piperasilin Tazobaktam 4x4,5 g iv
- 3. gün Teikoplanin
- 6. gün Amfoterisin B (teikoplanin stop)
- 9. gün Pip/tazo → Meropenem

- Fizik muayene bulgusu yok
- Kùltùrlerde ùreme yok
- 12. gün ateş yanıtı

KT 25. FEN18. günü

- Nötropeniden çıktı
- Ateş
- Hipotansiyon
- Solunum sıkıntısı (Nazal O₂ düzelmeyen hiopoksi) ARDS
- Genel durum kötü, dispne, siyanoz
- Lökosit:5800/ mm³ Trombosit:109.000
- Entübasyon, mekanik ventilasyon
- APACHE II:31

- 
- Kan kültürü
 - DTA, Mini BAL



5/11/10

17 13:19

Tedavi yaklaşımı?

ARDS için uygun MV tedavisi

A)+ izlem

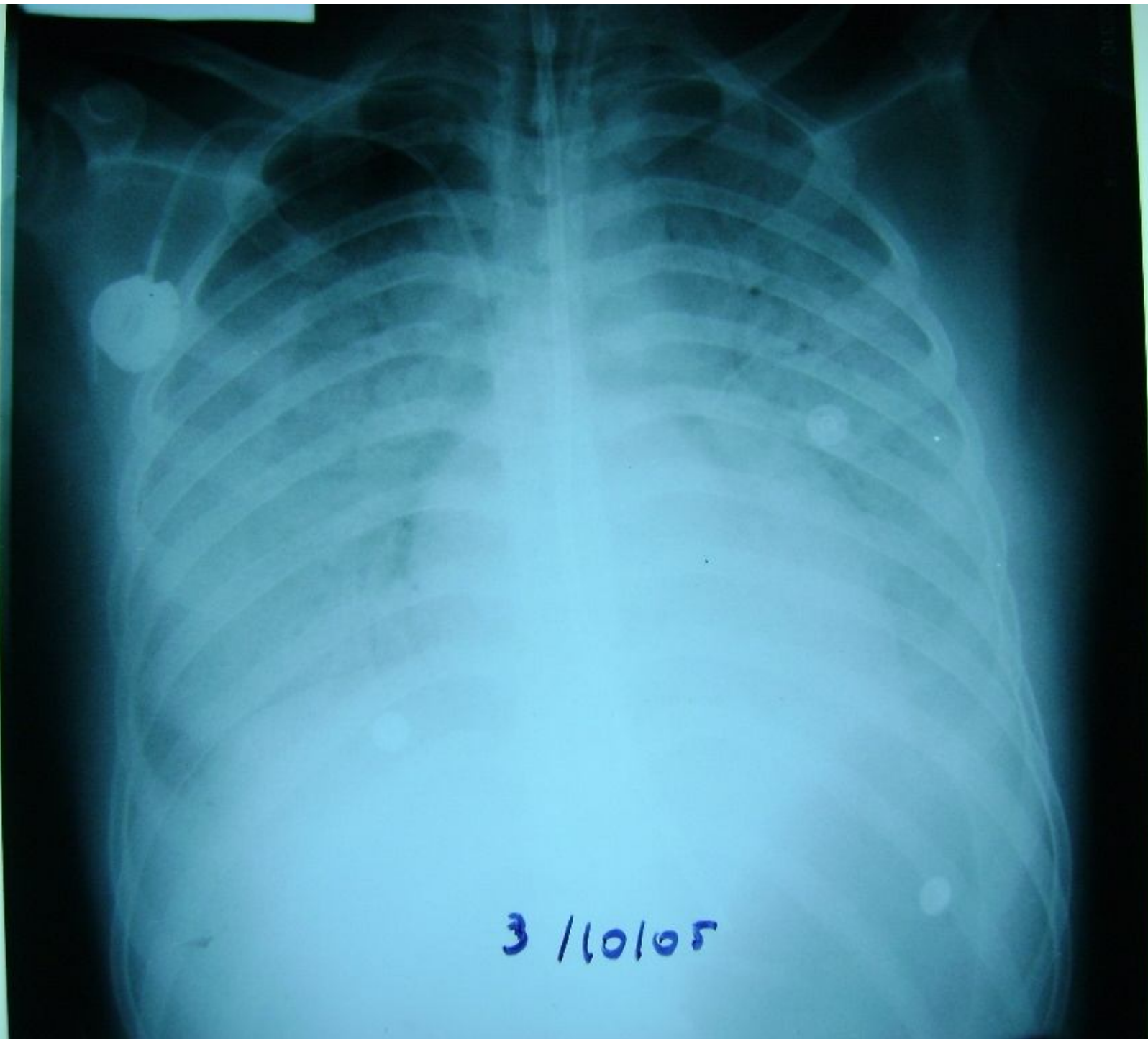
B)+ teikoplanin

C)Meropenem → Sefoper/sulb+netilmisin

D)+ Kotrimoksazol

E)Antifungal tedavi değişikliği

- ARDS için uygun MV tedavisi
 - FiO₂ %100
 - PEEP18
- Teikoplanin 2X400mg



3 / 10105

MV solunum desteğinde düzelme


- FiO_2 %60
- PEEP 8

DTA + Mini BAL kültürde üreme

Acinetobacter baumannii

AMIKASIN	R
AZTREONAM	R
SEFTAZIDİM	R
SİPROFLOKSASIN	R
SEFEPİM	R
İMİPENEM	R
MEROPENEM	I
NETİLMİSİN	R
SULBAKTAM/AMP	R
SEFOPERAZON/SULB	R
PİPERASİLİN/TAZOB	R

> 25 lökosit, <10 epitel
>100.000 koloni/ml

- 
- Meropenem 3x2 iv
 - Sefoperazon/sulbaktam 3x2 iv

5. gün

Bronkoskopi

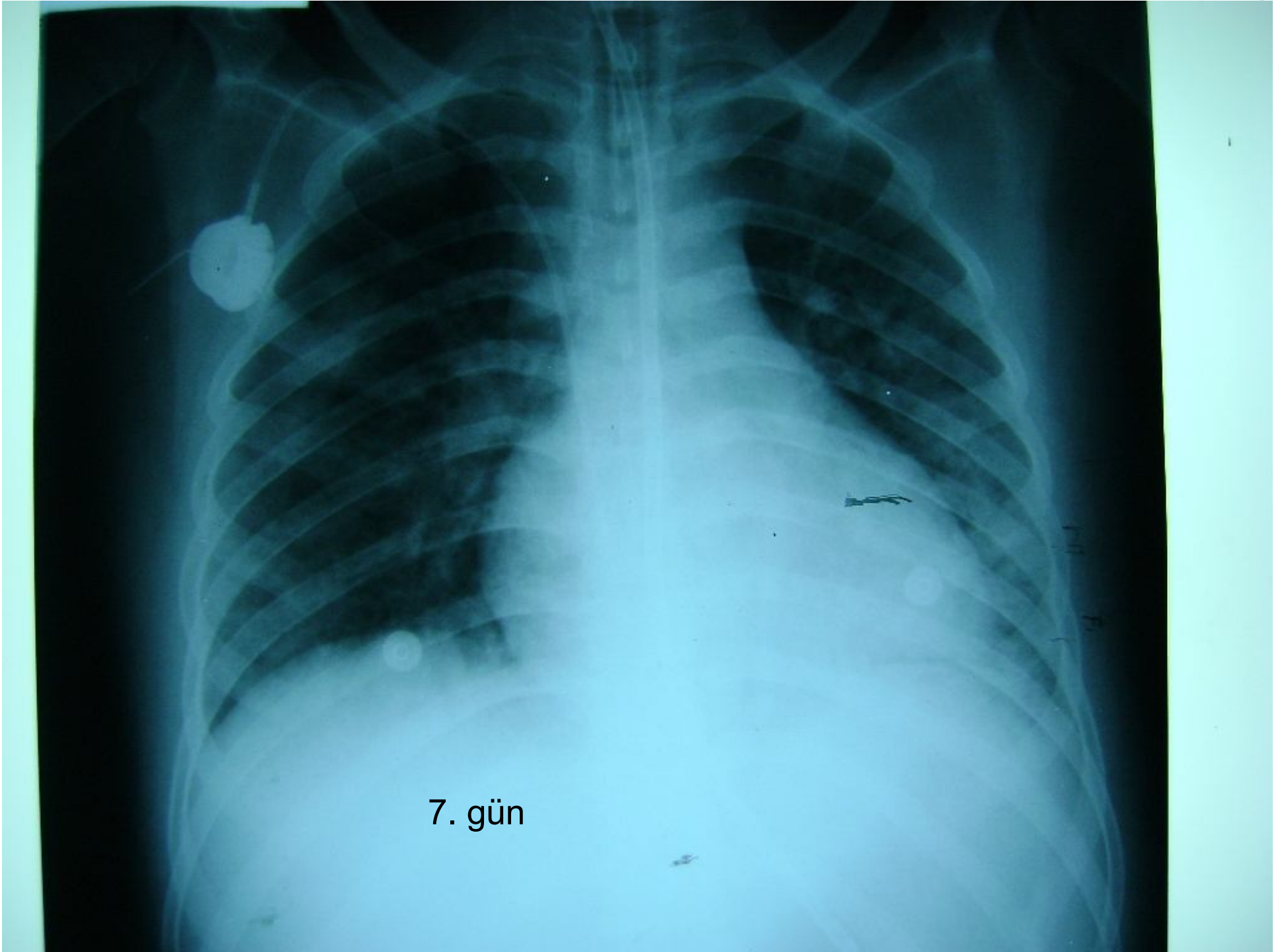
Kültürlerde üreme yok

Mantar elemanına rastlanmadı

Pneumocystis jirovecii -

MV desteğinde azalma

Tedavi deęişikliğinden 2 gün sonra ateş
yanıtı

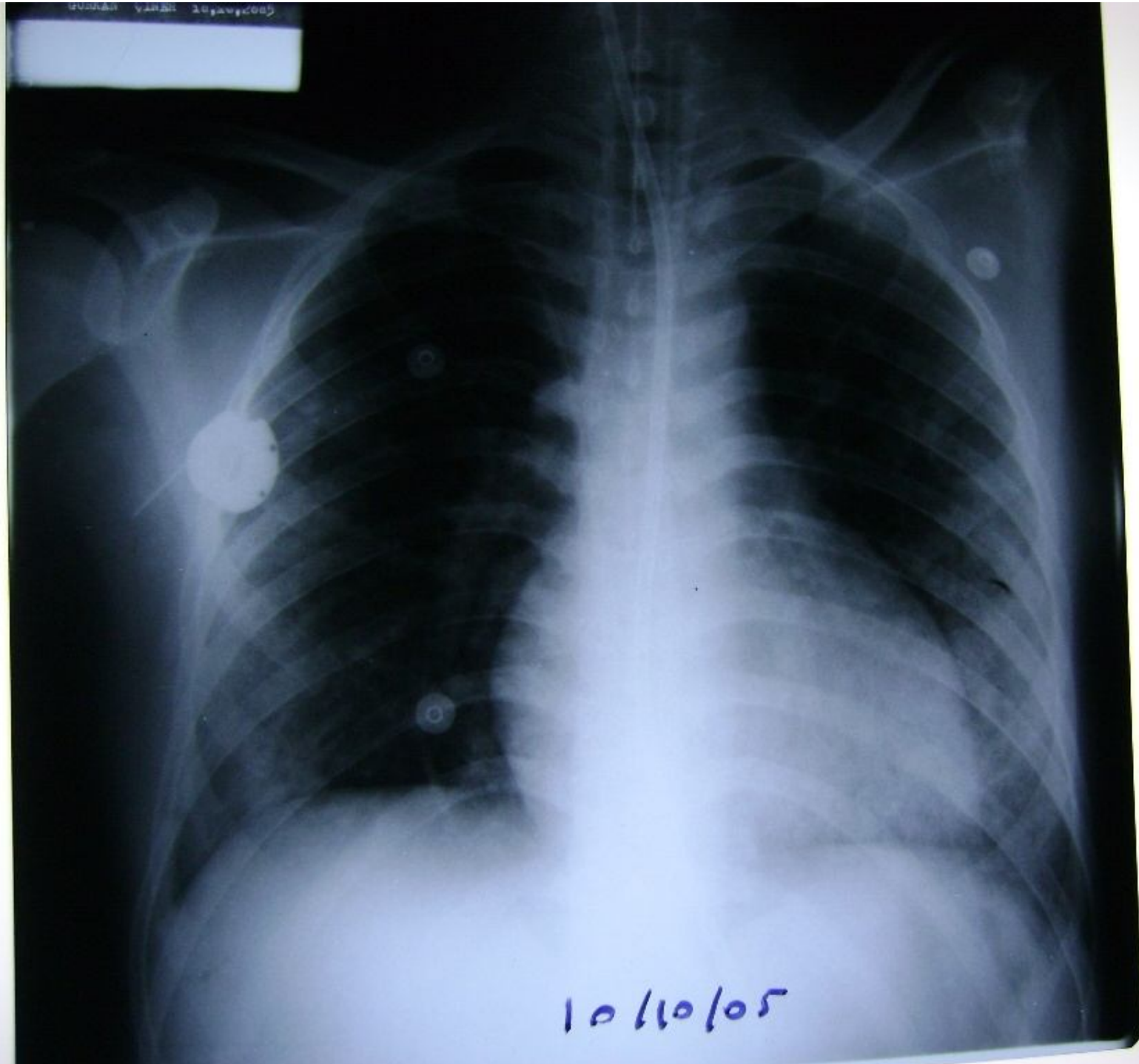


7. gün

9. gn

- Yksek ateŖ
- Solunum bulguları stabil

00000000000000000000



10/10/05


YBÜ yatışının 10. günü

- Kan ve kateter kültürlerinde

VRE

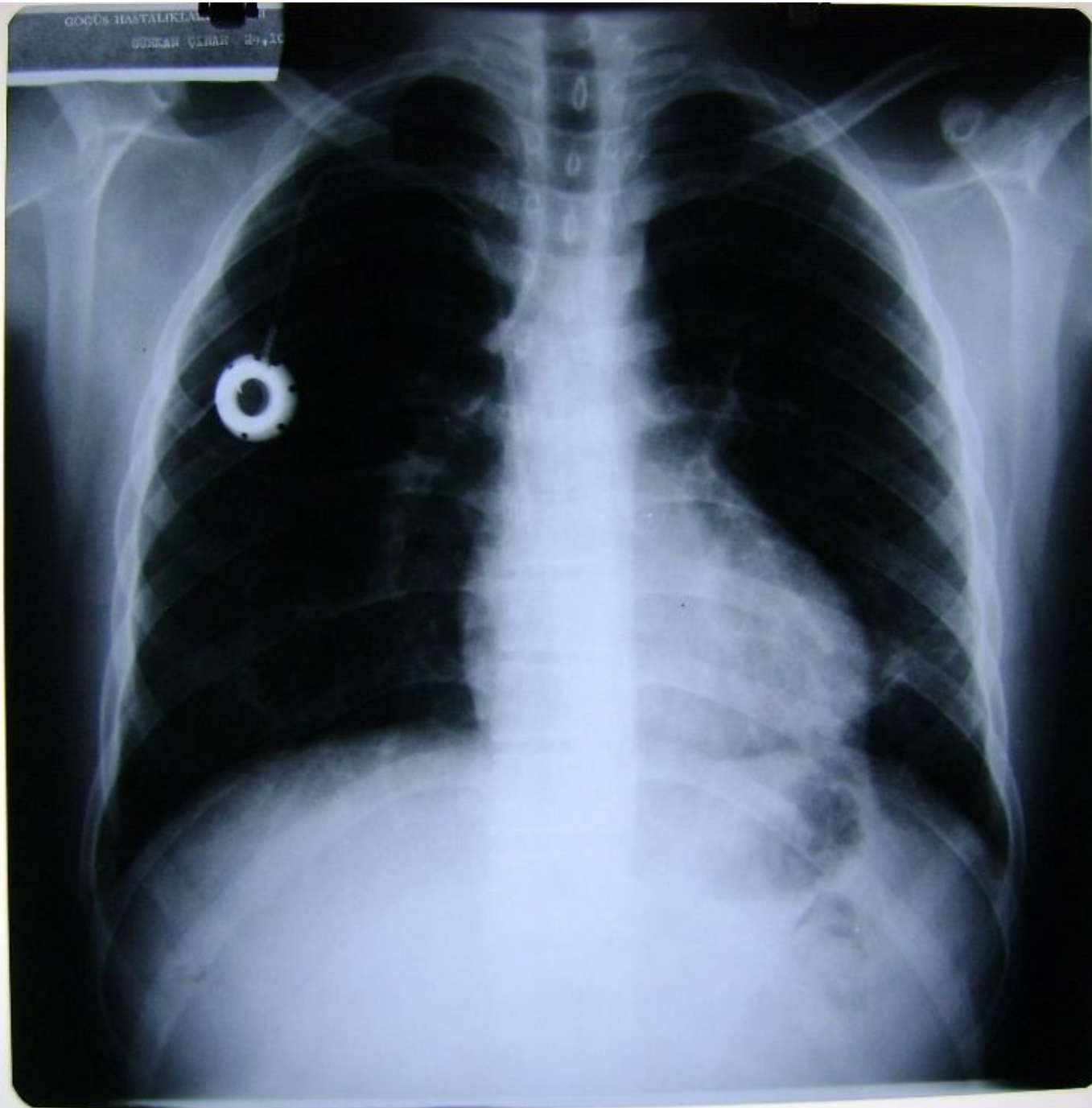
Kateter çekilmeli mi

- A) Evet
- B) Hayır

- 
- Linezolit 2x 600mg
 - Kateter çekilemedi
 - Kontrol kan ve kateter kültürlerinde üreme olmadı

VRE

- İzolasyon
- YBÜ rektal VRE kolonizasyon taraması
- Gastrointestinal VRE kolonizasyonu takibi



TEŐEKKÖR EDERİM